Anat.
314
s

Stat. 314 S

Neumann

ZUR KENNTNISS

DER

LYMPHGEFÄSSE DER HAUT

DES

MENSCHEN UND DER SÄUGETHIERE.

VON

Dr. ISIDOR NEUMANN
PRIVATDOCENT AN DER K. K. UNIVERSITÄT IN WIEN.

MIT 8 CHROMOLITHOGRAPHIRTEN TAFELN.

WIEN 1873.
WILHELM BRAUMÜLLER
K. K. HOF- UND UNIVERSITÄTSBUCHHÄNDLER.

179 H

BIBLIOTHECA
REGIA
MONACENSIS

Trotz des regen Eifers, mit welchem gegenwärtig fast allerorts die physiologischen und pathologischen Verhältnisse der Haut bearbeitet werden, trotz zahlreicher gerade in der Jüngstzeit erschienener Arbeiten über die Lymphgefässe anderer Organe, ist man über die capillären Lymphgefässe der Haut des Menschen noch nicht im Klaren. Denn ausser wenigen Angaben älteren Datums, wie von J. G. Haase [1]), V. Fohmann [2]) und F. Arnold [3]), sind es nur die leider nicht nach Gebühr gewürdigten Arbeiten von Teichmann [4]), die sich eingehender mit dieser Frage beschäftigen. Und doch ist die Kenntniss gerade dieses Apparates, zumal für den Dermatologen von höchster Wichtigkeit, da die Lymphgefässe die Leitungsbahnen für die mannigfachsten krankmachenden Stoffe abgeben, mögen letztere aus dem Blute bereits ausgeschieden sein und sich an irgend einem Theile der Haut abgelagert haben (z. B. Metastasen mit consecutivem Erysipel), oder mögen sie direct von aussen in dieselbe gelangen (Syphilis, Schlangengift etc.). Ich habe es mir daher zur Aufgabe gestellt, die capillären Lymphgefässe der Haut näher zu studiren, und das Ergebniss der Arbeit, welche ich unter Leitung des Herrn Professor Wedl ausgeführt, wird Gegenstand nachfolgender Erörterung sein.

Die grösseren Lymphgefässe der Säugethiere bilden bekanntlich ein geschlossenes Kanalsystem. Ihre Wand besteht wie die der Blutgefässe aus einer vorwiegend durch

---

[1]) De vasis cutis et intestin. absorbentibus etc. Lips. 1786.

[2]) Mémoire sur les vaisseaux lymphatiques. Bonn 1840.

[3]) Von den Saugadern des Hirns etc. Zürich 1838.

[4]) Das Saugadersystem vom anatomischen Standpunkte. Leipzig 1861.

elastische Fasern gebildeten Intima, die mit Plattenepithel überzogen ist, aus einer musculösen Media und einer aus lockerem Gewebe bestehenden Adventitia.

Zur Vermeidung einer möglichen Verwechslung der Lymphgefässstämme mit mittelstarken Arterien sei hier noch insbesondere bemerkt, dass die Media der ersteren gegenüber jener der letztgenannten beträchtlich dünner ist; Kölliker [1]) gibt die Dicke der Media des Ductus thorac. auf 0·025‴ an, woraus im Vergleich mit seinen Angaben über die Dicke der Media der mitteldicken Arterien zu ersehen ist, dass die Dicke der Media des Ductus thoracicus um das 4—5fache geringer ist, als jene einer Arterie gleichen Calibers; ebenso stehen die Vasa vasorum der Lymphgefässstämme hinter jenen der gleichweiten Arterien an Zahl zurück; Biesiadecki [2]) hat jüngst das Verhalten der Vasa vasorum des Näheren erörtert.

v. Recklinghausen bestreitet mit Unrecht den Unterschied zwischen Lymphgefässstämmen und Lymphgefässcapillaren, welche letztere von den meisten Autoren nach Analogie mit den Blutcapillaren angenommen werden.

Er zeigte mittelst seiner bekannten Versilberungsmethode, dass die feinsten Lymphgefässe noch ein deutliches Epithel besitzen (in den Darmzotten von Kaninchen, im Zwerchfell von Meerschweinchen und Kaninchen, in den Lymphgefässen der Muscularis des Froschdarms).

Eberth [3]) hat jedoch bis zur Evidenz nachgewiesen, dass auch die Blutgefässcapillaren Epithel besitzen. Das Epithel der Lymphgefässe soll nach Recklinghausen derartig gelagert sein, dass an der Wand des Gefässes

---

[1]) Handbuch der Gewebelehre. Leipzig 1867.

[2]) Untersuchungen aus dem patholog.-anatom. Instit. in Krakau. Wien 1872.

[3]) S. Stricker: Handbuch der Lehre von den Geweben. Leipzig 1869.

zwischen den Zelllagen Oeffnungen zurückbleiben. Solche Oeffnungen an den Wandungen der Blutgefässe wurden schon von W. Cruikshank, Mascagni[1]), Hunter und Liberkühn angegeben. Der Nachweis derselben wurde durch verschiedene Experimente zu liefern versucht. R. spritzte Milch in die Bauchhöhle von Hunden und die Lymphgefässe des Centrum tendineum füllten sich hiebei vollständig[2]).

Dybkowsky[3]) erhielt das gleiche Resultat auch an der Pleura von Hunden, indem er von der Pleurahöhle aus injicirte. Die Versuche von Oedmansson, His, Ludwig, Schweigger-Seidel haben gleiche Ergebnisse geliefert. Recklinghausen jedoch gibt selbst an, von dem Vorhandensein solcher Oeffnungen nicht genügend überzeugt zu sein.

Die Lymphgefässe stellen im Allgemeinen weite Kanäle dar, welche in ihrem Innern Klappen besitzen, über denen das Gefäss in der Regel erweitert ist, daher dasselbe an vielen Stellen flaschenförmig erscheint. Das Vorhandensein von Klappen, deren Volumen und Frequenz unterliegt jedoch an den verschiedenen Körpergegenden mannigfaltigen Schwankungen; auch für die Lymphgefässe der Haut gilt etwas Aehnliches.

Das Grössenverhältniss der Lymphgefässe und ihre Zahl ist sowohl an den gleichen, ebenso an verschiedenen Stellen der Haut ein sehr variables. Sie verlaufen theils neben den Blutgefässen, theils auch isolirt.

Uns beschäftigt zunächst das Verhältniss der capillaren Lymphgefässe der Haut. Da dieselben jedoch kaum

---

[1]) William Cruikshank und Paul Mascagni's Geschichte und Beschreibung der Saugadern des menschlichen Körpers, übersetzt von Christ. Friedr. Ludwig. Leipzig 1789.

[2]) Stricker l. c.

[3]) Bericht der königl. Gesellsch. Leipzig 1866—67.

eine Abweichung von denen anderer Organe darbieten dürften, konnte die Methode ihrer Darstellung auch keine andere sein. Ich will daher in Kürze historisch die gebräuchlichsten Methoden anführen und hierauf zur näheren Erörterung der von mir geübten übergehen.

Mascagni [1]) bediente sich zur Darstellung der Lymphgefässe der Tinte, welche nach seiner Angabe durch die eigene Saugkraft der Gefässe in dieselben eindringen sollte. Er weist durch diese Methode nach, dass z. B. die Lymphgefässe der Leber aus hoch- und tiefliegenden Schichten bestehen.

Fohmann [2]) benützte zur Injection Quecksilber, indem er an verschiedenen Stellen der Organe Einstiche machte und von hier aus die Lymphgefässe injicirte.

G. Herbst [3]) spritzte in die Venen lebender Thiere warmes Wasser, Milch, Blut, Wein ein, um auf diese Weise die Lymphgefässe darzustellen; doch konnte nach dieser Methode nur eine prallere Füllung der grösseren, nie aber eine Darstellung der capillären Lymphgefässe erzielt werden.

J. Müller [4]) unterband ein Darmstück an einem Ende und presste am anderen in die Darmhöhle Milch, Indigolösung und andere Flüssigkeiten ein.

Henle [5]) brachte in die Körperhöhle von Thieren zwei verschiedene Salzlösungen, Cyaneisenkalium und schwefelsaures Eisenoxyd, u. z. in der Art, dass zuerst das eine und nach einer gewissen Zeit das andere Salz einge-

---

[1]) C. F. Ludwig: Geschichte und Beschreibung der einsaugenden Gefässe. Leipzig 1789.

[2]) l. c.

[3]) Das Lymphgefässsystem u. seine Verrichtungen. Götting. 1844.

[4]) Handbuch der Physiologie. 1834.

[5]) Lymphgefässsystem.

spritzt wurde; diese bildeten einen Niederschlag, welcher den Verlauf der Lymphgefässe erkennen liess.

E. Brücke [1]) experimentirte in gleicher Weise wie J. Müller, und zwar mit durch Alcannawurzel gefärbtem Terpentinöl.

Hyrtl [2]) injicirte die Capillaren entweder von den Stämmen aus gegen die Klappen, oder indem er von dem Lumen der Blutgefässe aus Einstiche in das Parenchym der Gewebe machte, wobei die in der Umgebung der Blutgefässe verlaufenden Saugadern geöffnet wurden. Er nahm als Injectionsmasse Harz, Leim oder Oelmassen, Mohnöl, Cerussa oder Chromgelb, mit einem geringen Zusatz von Schwefeläther.

L. Teichmann [3]) empfiehlt diese Methode Hyrtl's insbesondere, die sich zumal für die Darstellung der Lymphgefässe der Milz, Leber, Lungen etc. eignet, während er sonst die Saugadern von den Capillaren aus injicirte, wie dies schon in ähnlicher Weise von Fohmann, Arnold, Panizza, Sappey geübt wurde.

Ludwig und Tomsa [4]) wendeten für die makroskopische Darstellung Wachs, Leim, Bleiweiss, SO_3BaO und Ultramarin, für die mikroskopische Berlinerblau, Carmin an, und zwar wurde die Masse statt mit der Spritze durch den Druck einer Quecksilbersäule von den Arterien oder von den Venen aus eingepresst.

Recklinghausen [5]) benützte anfangs nur Wasser, dann Leinöl, eine gesättigte wässerige Lösung von Zucker

---

[1]) Denkschriften der k. Akademie. 6. Bd.

[2]) Oesterr. Zeitschrift für praktische Heilkunde 1860, und Handbuch der prakt. Zergliederungskunst.

[3]) Das Saugadersystem vom anatomischen Standpunkte. Leipzig 1861.

[4]) Sitzungsbericht der k. Akademie. 1862. II. Abth. pag. 235.

[5]) Die Lymphgefässe u. ihre Beziehungen zum Bindegewebe. Berlin 1862.

oder Leim, Lauth-Weber's Injectionsmasse: (Terpentin, Bleiweiss und Leinöl, chinesische Tusche, in Wasser gelöstes Berlinerblau (doch erblasst dies bald), Kobaltblau, zerriebene Carminsäure, chromsaures Bleioxyd, Kremserweiss, Lapislösungen.

W. His [1]) machte zuerst auf den körnigen Niederschlag aufmerksam, der innerhalb der Hornhautkörperchen durch Behandlung mit Lapis entsteht, während Recklinghausen [2]) nachwies, dass besonders die Epithelien durch diese Methode scharf hervortreten, was für die Unterscheidung des Verlaufes kleiner Lymphgefässe von grossem Werthe ist.

C. Langer [3]) stellte die Lymphgefässe mit in Wasser gelöstem Berlinerblau dar.

C. Wedl [4]) injicirt mit einem Präcipitat von carminsaurem Ammoniak, Essig und Glycerin, und mit Chromsäure, Pyrogallussäure, Alaun.

Die Methode, deren ich mich bediente, war die modificirte Hyrtl-Teichmann'sche; indem die Epidermis vorher durch Maceration in mit Alkohol und Essigsäure gemengtem Wasser sich abgelöst hatte und auch das übrige Gewebe der Haut macerirt war, wurde mittelst einer fein zugespitzten Staarnadel ein $^1/_2$—1‴ tiefer Einstich gemacht, in diesen ein feiner Tubulus eingesenkt und die Injection mittelst einer feinen Injectionsspritze aus Messing vorgenommen. Diese vorausgehende Maceration macht das Gelingen der Injection aus dem Grunde leichter möglich,

---

[1]) Beiträge zur normalen und pathol. Histologie der Cornea. (Basel 1856, und Virchow's Archiv. Bd. 20.)

[2]) l. c.

[3]) Sitzungsbericht der kaiserl. Akad. 1868. Bd. I.

[4]) Sitzungsbericht der kaiserl. Akad. 1871.

weil die Elasticität des die Lymphgefässe umgebenden Gewebes, welche sonst bei der Einstichsmethode die geöffneten Gefässe durch Retraction wieder verschliesst und hiedurch das Eindringen der zu injicirenden Flüssigkeit erschwert, durch diese Maceration vermindert, wenn nicht gar beseitigt wird. Ich benützte das carminsaure Ammoniak in Verbindung mit Glycerin und das kohlensaure Blei in Verbindung mit etwas Glycerin verrieben.

Die Tiefe des Einstichs muss je nach den verschiedenen Hautpartien verschieden sein; so werden an den Handtellern und Fusssohlen, ebenso am Scrotum möglichst seichte Stiche in die Furchen zwischen den Papillen, gemacht; an den grossen Labien und der Kopfhaut können die Stiche etwas tiefer geführt werden. Der Stich soll überdies möglichst in centripetaler Richtung gemacht werden; ebenso zweckmässig erscheint es, die Nadel vor dem Einstiche in die Injectionsflüssigkeit zu tauchen, theils um die Injectionsstelle zu markiren, theils um die Stichhöhle möglichst frei von Luft zu erhalten. Je geringer der Spielraum für die eingesenkte Canüle ist, desto grösser wird die Wahrscheinlichkeit für das Gelingen der Injection. Extravasate der injicirten Flüssigkeit sind sofort zu erkennen und in der Regel nicht zu verwerthen; doch ereignet es sich nicht selten, dass sie den Centralpunkt abgeben, von welchem aus die Injection, insbesondere der tiefer liegenden Lymphgefässe, ausgeht. Der Flächenraum einer nach einer gelungenen Injection dargestellten Hautpartie ist variabel. Der geringste dürfte einen $\frac{1}{2}\square''$ erreichen. Es ist zweckmässig, die zu injicirende Haut während jeder Injection über den Zeigefinger der linken Hand zu spannen, um einen entsprechenden Stichkanal zu erhalten.

Selbstverständlich werden häufig auch die Blutgefässe theils allein, theils gleichzeitig mit den Lymphgefässen mit injicirt. Wenn auch die später näher zu erörternden Merkmale der beiden Gefässarten leicht von einander sich unterscheiden lassen, schützt doch vor etwaigen Verwechslungen nur die vorher vorgenommene Injection der Blutgefässe mit einer anders gefärbten Injectionsmasse. Ich wählte hiefür Berlinerblau; dieses erblasst allerdings nach wenigen Tagen, doch lässt sich die blaue Farbe dadurch wieder herstellen, dass man die Haut in absoluten Alkohol und bald darauf in Terpentin legt.

Zur Injection mit salpetersaurem Silberoxyd genügt es, die möglichst frischen Hautstücke von ihrer Epidermis zu entblössen, um die Lymphgefässe mit Leichtigkeit darzustellen.

Eine weitere wichtige Frage ist die: sind die Lymphgefässe der Haut geschlossene Kanäle, die eine selbstständige Wand besitzen? wird ihre Wand nur durch das umliegende Gewebe (Maschen des Bindegewebes) gebildet, oder stehen die Lymphgefässe in offener Communication mit dem umliegenden Gewebe?

Es erscheint geboten, die Frage über den Anfang der Lymphgefässe in kurzen Zügen historisch zu beleuchten.

Die älteste Ansicht rührt von Boerhave her, welcher glaubte, dass die Arterien an einzelnen Stellen so enge werden, dass sie nur mehr Lymphe führen können (Vasa serosa), und dass diese feinen Arterien wieder in die Venen einmünden. Die Beobachtung insbesondere, dass man die Lymphgefässe von den Arterien aus durch starken Druck injiciren könne, bestärkte diese Ansicht noch mehr.

Leydig [1]) adoptirte die ältere Ansicht über die Vasa

[1]) Lehrbuch der Histologie des Menschen u. der Säugethiere. Frankf. 1857.

serosa, indem er annahm, dass die Bindegewebskörperchen [1]) mit den Lymphgefässen einer- und den Blutgefässen anderseits in offener Verbindung stehen, somit gebe es keine anderen Lymphgefässcapillaren, als die Bindegewebskörperchen.

Die gleiche Ansicht wurde auch von Führer [2]) und Lessing vertheidigt.

Schon Fohmann gibt an, dass die Lymphgefässe der Fische häufig in Form scheidenartiger Umhüllungen um die Blutgefässe verlaufen.

Für die Amphibien ist eine scheidenartige Umhüllung der grösseren Blut- durch Lymphgefässe schon von Bojanus [3]) angenommen worden.

Später hat Panizza [4]), Ed. Weber [5]), Rusconi [6]) diese Ansicht bestätigt, ja Rusconi suchte dieses Verhältniss für alle Gefässe selbst bis zu den kleinsten Aesten der Haut zu verfolgen.

Für eine scheidenartige Umhüllung der feinen Blutgefässe durch die Lymphgefässe sprachen sich ferner aus: Brücke [7]) für die Darmschleimhaut der Kaninchen; Robin [8]) für die Capillaren des menschlichen Gehirns; Billroth [9]) für das menschliche Präputium; Gillavry [10]); Lightbody [11]); S. Stricker [12]).

---

[1]) Virchow's Archiv für pathol. Anatomie. Bd. 5.
[2]) Archiv für phys. Heilk. 1859.
[3]) Vasa chyliferą testudinis europaeae. Isis 1820.
[4]) Sopra il systema linfatico dei vetilli. Pavia 1837.
[5]) Müller's Archiv. 1835.
[6]) Giornale del' Istituto lombardo di science. 1841.
[7]) Chylusgefässe. Preisschrift. 1853.
[8]) Journal de la Physiologie. Bd. II.
[9]) Beiträge zur pathol. Histologie. Berlin 1858.
[10]) Zur Anatomie der Leber. Sitzungsbericht der k. Akademie. Bd. 50.
[11]) Journal of Anatom. and Physiolog. Nr. 1.
[12]) Sitzungsber. der kais. Akad. 1868. 21. B.

E. Brücke [1]) trat für die Wandungslosigkeit der Chylusgefässe der Darmzotten ein; die Lymphgefässe stehen hier mit den Interstitien des Bindegewebes im Zusammenhange, ja es entwickeln sich die Lymphgefässwurzeln ohne Membran nur aus den Lücken der Gewebe.

Nach Billroth [2]) stehen die capillären Lymphgefässe mit der Adventitia der Blutgefässe in Verbindung.

His [3]) beschreibt perivasculäre Lymphgefässe in der Substanz des Gehirns und des Rückenmarks, diese besitzen einen Epithelialüberzug und umgeben die Blutgefässe scheidenartig. Schon früher wurde von Robin die gleiche Ansicht ausgesprochen.

Eine Umhüllung der Blutgefässe durch die Lymphgefässe wird für die Leber auch angenommen von: Mac Gellavry [4]).

Lightbody [5]) fand, dass in der Cornea die Blut- von den Lymphgefässen scheidenartig umgeben werden.

S. Stricker [6]) beschreibt an der Nickhaut des Frosches Lymphräume, welche die Blutcapillaren umgeben, während C. Langer [7]) die letztere Ansicht dadurch treffend widerlegte, indem er nachweisen konnte, dass hier zu beiden Seiten der Blutstämmchen grosse Lymphstämme liegen, dass jenen nicht selten grosse Lymphsäcke knapp angelagert sind, dass jedoch von einer Invagination durchaus keine Rede ist.

Ludwig und Tomsa [8]) haben durch Injectionen am Hoden von Menschen und Hunden, an der Zunge und an den Nieren, an der Schnauze des Hundes interstitielle Räume gefunden, von welchen sie annahmen, dass sie

---

1. c. 1—7.

[8]) Sitzungsbericht der kais. Akademie. 1861 und 1863. Heft VI—X.

die Wurzeln der Lymphgefässe sein müssen, und deren Zusammenhang mit den grösseren Lymphgefässen diesen Forschern vollständig evident schien. Diese Räume würden grosse Spalten darstellen, die mit den Lymphgefässen frei communiciren. Die injicirte Masse drang in die Räume zwischen die Hodenkanälchen, so dass die Injectionsflüssigkeit in Räumen zu liegen kam, welche spaltenförmige Scheiden um die Drüsengänge bildeten. Die Wand der Lymphgefässe würde nach dieser Auffassung ausschliesslich von den umgebenden Bindegewebsbündeln gebildet sein; Epithelauskleidung fanden diese Forscher nur in den mit Klappen versehenen Lymphgefässen.

Frey [1]), Wywodzoff [2]) und Grannuzzi [3]) schlossen sich der Annahme Ludwig's und Tomsa's an.

In einer erst jüngst erschienenen Abhandlung [4]) wird durch Ludwig und Schweigger-Seidel nachgewiesen, dass in den Spalten zwischen den steifen Sehnenbündeln die Anfänge der Lymphgefässe eingebettet sind, und zwar finden sich reichlich Lymphgefässe schon in der äusseren Oberfläche der Sehnen. Durch die Einstichsmethode konnten dieselben injicirt werden. Es finden sich hier die zum Theil von Genersich [5]) über dieses Thema veröffentlichten Arbeiten bestätigt. Die eingespritzte Flüssigkeit ist nach diesen Forschern nicht genöthigt, nur in der Lichtung der Lymphgefässe weiter zu schreiten, sie findet neben

---

[1]) Zur Kenntniss der lymphatischen Bahnen im Hoden. (Archiv f. Pathol., Anat. und Physiol. XXVIII.)

[2]) Lymphwege der Lungen. (Wiener med. Jahrb. XI. 3.)

[3]) Bericht der sächsischen Gesellschaft der Wissenschaften. 1865.

[4]) Die Lymphgefässe der Fascien und Sehnen, von C. Ludwig und F. Schweigger-Seidel. Leipzig 1872.

[5]) Arb. der physiol. Anstalt in Leipzig 1870.

diesen auch noch Raum in den leicht auseinander drängbaren Fibrillen des Bindegewebes. Nach Recklinghausen sind im Inneren der Sehnen Saftkanäle, die grösstentheils mit den Längsaxen der Sehnenfasern parallel verlaufen und durch Queranastomosen mit einander in Verbindung stehen. An einzelnen Stellen fand R. sogar nur Saftkanäle ohne Lymphgefässe.

Recklinghausen [1]) stellte schliesslich auch eine dritte Ansicht über den Anfang der Lymphgefässe auf, die er folgendermassen zu begründen sucht: Die Bindegewebsmassen sind von feinen Kanälen, die R. Saftkanäle nennt, allenthalben durchzogen, welche mit den Lymphgefässen in offener Communication stehen. Diese Kanäle bilden in vielen Organen Netze, welche zuweilen sternförmig wie die Bindegewebskörperchen erscheinen; die Bindegewebskörperchen sind aber nicht mit den Lymphgefässen verwachsen, sondern im Lumen der Saftkanälchen gelagert, so dass sie von hier aus in das Lumen der Lymphgefässe gelangen können. Die Saftkanälchen sind nur Ausgrabungen in der Bindegewebssubstanz, besitzen also keine eigenen Wandungen, stellen auch nicht einfache Spalten dar.

Somit ist nach Recklinghausen der Anfang der Lymphgefässe weder durch Spalten noch durch Membranen gebildet und die Saftkanäle sind demnach der Ursprung der Lymphgefässe. Diese Annahme von R. wurde noch gestützt durch einige später erschienene Arbeiten, wie von Chrzonszczewsky [2]) und K. Koester [3]).

---

[1]) l. c.

[2]) Virchow's Archiv. Bd. 35 und 44.

[3]) Ueber die feinere Structur der menschlichen Nabelschnur. Würzb. 1868, und Afonasiew (Virchow's Archiv. Bd. 44).

Kölliker [1]) verlegt den Anfang der Lymphgefässe in die Bindegewebskörperchen, welche mit den zackigen Anfängen der Lymphgefässe im Zusammenhange stehen. Die Gefässe bestehen nach Kölliker aus einer zarten Haut mit innen anliegenden Kernen und schicken zugespitzte feine Ausläufer aus. Diese Kanäle wurden von His [2]) als Paracellulargänge gedeutet, welche von mit zackigen Ausläufern versehenen Zellen umgeben sind. Gegen die Angaben Kölliker's bemerkt Remak [3]), dass ein Zusammenhang mit den sternförmigen Zellen ihm nicht nachweisbar schien, und dass die feinen Fortsätze sich in die durchsichtige Substanz zwischen den sternförmigen Zellen verlieren. Auch Henle [4]) erklärt die Annahme Kölliker's als einen Irrthum.

Nach Hoyer [5]) sind die Bindegewebsspalten im normalen Zustande von platten Zellen ausgefüllt; wenn diese Spalten durch Injection ausgedehnt werden, so findet man die Zellen mit der einen lamellösen Wand der Lücke verklebt und in grossen Lücken epithelartig aneinander gelagert.

E. Wagner [6]) machte die Beobachtung, dass in pathologischen Neubildungen die sternförmigen Zellen zu Saugadern werden.

H. Frey [7]) hat ursprünglich die Lymphbahnen nur als Bindegewebslücken betrachtet, später jedoch angenommen,

---

[1]) Mikroskopische Anatom. II. Bd. Annales des sciences naturelles. Bd. VI. Untersuchungen über die Lymphgefässe im Schwanze der Batrachierlarven. 1846. Virchow, gesammelte Abhandl. 138. Friedreich, Virchow's Arch. Bd. XII.

[2]) Kölliker's und Siebold's Zeitschrift. 12. Bd.

[3]) Müller's Archiv. 1852.

[4]) Jahresberichte: 1851, 1852.

[5]) Archiv für Anatomie. 1860.

[6]) Archiv für phys. Heilkunde. 1859.

[7]) Handbuch der Histologie und Histochemie des Menschen. 1870.

dass das Bindegewebe membranartig verdichtet sei und die Rolle einer Gefässhaut einnehme; seitdem jedoch die Darstellung des Epithels durch Silbersalpeter gelungen ist, glaubt auch Frey an Lymphkanäle, die mit Epithel bekleidet sind, welches Lücken zwischen seinen Lagen frei lässt.

Hyrtl [1]) wies in der Lunge, Leber, Milz, Schilddrüse, im Gehirn, an der Oberfläche der Windungen der letzteren capilläre Lymphgefässe nach, indem er mittelst der oben erwähnten Methode eine Laesio continua im Parenchym hervorrief, in welche Injectionsmasse aus den verletzten Gefässen extravasire, von welchen sie in die gleichfalls verletzten Vasa lymph. eindringe und in das Rete superficiale gelangen könne.

Auch gelang es Hyrtl, die Darmlymphgefässe grosser Vögel zu injiciren [2]).

Für das Vorhandensein eines geschlossenen Lymphgefässsystems mit selbstständiger Wandung sprach sich schon früher Teichmann [3]) aus, und zwar sind es den sternförmigen Zellen ähnliche Gebilde (Saugaderzellen), welche netzartig angeordnet, dem ganzen Saugadersystem als Grundlage dienen.

Die Existenz einer selbstständigen Lymphgefässwand (Lymphgefässe mit eigener Wandung) wies Langer [4]) nach.

Während der Einspritzung konnte L. vor der Injectionsmasse aufgeschwemmte Lymphkörperchen sehen, wel-

---

[1]) Oest. Zeitschrift für prakt. Heilkunde. 1860. pag. 295.

[2]) Lehrbuch der Anatomie. 6. Aufl.

[3]) l. c.

[4]) Die Begrenzung der capillären Lymphgefässe an der Nickhaut des Frosches (Sitzungsbericht der k. Akad. der Wissensch. 1867. 1. Abth.), und Lymphgefässe im Schwanze der Batrachierlarven. 1868. 158.

che den nicht injicirten Theil des Gefässes beträchtlich ausgedehnt hatten. Auch solche Röhrchen, die nicht injicirt waren, konnte L. als glasartig helle Striemchen sehen, die scharf begrenzt waren.

L. constatirte die Existenz einer selbstständigen Wand in verschiedener Weise. Er zeigte, dass der injicirte Farbstoff (gelöstes Berlinerblau) sich innerhalb geschlossener Räume sammle; an injicirten Röhrchen, bei welchen der Farbstoff nicht bis an den äussersten Contour gedrungen war, und an solchen, aus welchen der Farbstoff entwichen war, konnte L. den zweiten Contour noch deutlich sehen; ferner zeigten sich Kerne, welche in der Wand eingeschoben waren, und zwar fanden sich dieselben sowohl innerhalb des äusseren als auch inneren Gefässcontours eingeschlossen; auch durch Injection mit Silbersalpeter traten netzförmige Zeichnungen des epithelialen Ueberzuges hervor.

Langer konnte auch injicirte Lymphröhrchen mittelst Nadel herauspräpariren.

In dem Schwanze der Batrachier traten die Charaktere der selbstständigen Gefässwandung noch deutlicher hervor.

In einer späteren Abhandlung [1]) wies C. Langer geschlossene Lymphgefässe auch im Darm einiger Süsswasserfische, insbesondere von den Familien der Ciprinoiden, u. zw. der Genera Tinca, Squalius und Chondrostoma nach.

In der Jüngstzeit haben E. Hering [2]) und C. Wedl [3]) darauf aufmerksam gemacht, dass in der serösen Kapsel der Leber zwei Stämmchen von Lymphgefässen häufig zu beiden Seiten eines arteriellen Gefässes gelagert und

---

[1]) Sitzungsbericht der kais. Akademie. 1870. 1. 62.

[2]) Stricker l. c.

[3]) Sitzungsbericht der kais. Akad. der Wissensch. 6. Bd.

durch vielfache letzteres überbrückende Zweige verbunden sind. Wedl hebt insbesondere hervor, dass er während der Injection der Lymphcapillaren an dem serösen Ueberzuge der Leber und des Herzens selbst bei stärker angewendetem Drucke nie ein Hervorquellen der sehr feinkörnigen Masse an der Oberfläche der serösen Ueberzüge beobachten konnte, und findet auch darin einen begründeten Zweifel an dem Bestehen sogenannter Stomata der Lymphgefässe gegen die seröse Höhle hin: man müsste nur willkürlich Klappen voraussetzen, welche den Austritt der Injectionsmasse verhindern.

Nach dem Resultate meiner Untersuchungen muss ich mich unbedingt für das Vorhandensein eines geschlossenen, mit selbstständiger Wand versehenen capillären Lymphgefässsystems der Haut aussprechen; auch hier sind die Wandungen nirgends durch Stomata in ihrer Continuität unterbrochen, ebenso wenig stehen sie mit Saftkanälen oder mit sonstigen Eingrabungen in der Substanz des Bindegewebes im Zusammenhange.

Der Beweis für diese Annahme lässt sich in mehrfacher Weise herstellen:

1. Vor Allem füllt sich bei der Anwendung der oben geschilderten Injectionsmethode ein bei gleichartig angestellten Versuchen typisch angeordnetes Kanalsystem, welches in gleichen Hautstücken verschiedener Individuen seiner Form nach ein gleiches Bild darbietet.

2. Wenn man sich als Injectionsmasse des kohlensauren Bleies in Verbindung mit Glycerin und Terpentin bedient, kann man durch Versetzen des injicirten Präparates mit einer überschüs-

sigen Menge Essigsäure und nachheriges Erwärmen das injicirte Blei auflösen, wobei das Lumen des vorher injicirten Gefässes ganz prägnant zum Vorschein kommt.

3. Ereignet es sich nicht selten, dass wohl ein Theil des capillären Lymphgefässes vollständig injicirt wird, ein anderer dagegen sich nur unvollständig füllt, so dass ein feinkörniger Niederschlag an der Wand zurückbleibt, welcher sich sodann wie eine gefaltete, dem Lymphgefässe angehörige Membran ausnimmt. Man kann sich hiebei leicht an Längs-, Quer- und Schiefschnitten von dem Vorhandensein einer selbstständigen Gefässmembran überzeugen.

4. Lässt sich an den injicirten Gefässen beim Auf- und Abwärtsschrauben des Mikroskops deutlich eine gewisse Dicke der Gefässwand constatiren, ja es können die Gefässe mittelst Nadeln von ihrer Umgebung, wenn auch schwer, isolirt werden; man kann ihre Wand insbesondere erst dann klar darstellen, nachdem man sie zuvor wieder ihrer Injectionsmasse entledigt hat.

5. Gelingt es leicht, an frischen Hautstücken auch die Auskleidung der Lymphgefässwand — das Epithel — durch Injection einer Lapislösung an deutlich hervortretenden linienförmigen Contouren (den Epithelialgrenzen) zu erkennen. Der Niederschlag des reducirten Silbers geschieht hier bekanntlich in der Kittsubstanz der Epithelzellen.

6. Endlich lässt sich nirgends innerhalb eines solchen Gefässes ein Gebilde finden, das mit

einem Blutgefässe Aehnlichkeit hätte, daher auch von Invagination keine Rede sein kann.

Gehen wir nun zur detaillirten Schilderung der capillären Lymphgefässe der Haut über.

Ueber die Lymphgefässe der Haut des Menschen liegen nur wenige Thatsachen vor; dagegen finden sich genaue Untersuchungen der Lymphgefässe der Haut der Frösche, sowohl jüngeren als auch älteren Datums vor.

Unter der Haut der Frösche kommen communicirende Räume vor, welche als Lymphsäcke bezeichnet werden. Schon Panizza [1]) und Josef Mayer [2]) kannten sie, waren jedoch der Ansicht, dass diese Säcke mit den Lymphgefässen in keinem Zusammenhange stünden. Erst Recklinghausen wies deren Verhältniss zu den Lymphgefässen der Haut nach, indem er von ihnen aus die feinern Lymphgefässe der Cutis injicirte, während Panizza und J. Müller [3]) dieselben nur von den Lymphherzen aus darstellen konnten.

Durch C. Langer [4]) lernten wir auch jene capillären Lymphgefässe als geschlossene Kanäle kennen, welche Recklinghausen als Saftkanäle bezeichnete, und die S. Stricker [5]) an der Nickhaut des Frosches als perivasculären Raum auffasste.

Wie wir schon oben angegeben haben, sind über das in Rede stehende Organ nur die Arbeiten von Fohmann, Arnold [6]), insbesondere aber die treffliche Abhandlung Teichmann's zu verwerthen.

---

[1]) Sopra il sistema limfatico dei rettili. 1833.

[2]) Systema amphib. lymphat. etc. Dissert. inaug. Berol. 1845.

[3]) Archiv 1834.

[4]) Sitzungsber. der kais. Akad. 1865.

[5]) Sitzungsber. der kais. Akad. 51. Bd.

[6]) l. c.

Noch eine Arbeit von W. Young [1]) wollen wir erwähnen, die sich zunächst mit den Lymphgefässen der ödematösen Haut befasste.

Die Cutis der menschlichen Haut ist im Allgemeinen reichlich mit Lymphgefässen versehen. Dieselben ziehen von der Tiefe gegen die Oberfläche, entweder neben den Blutgefässen oder auch allein und nehmen gegen die Oberfläche hin an Volumen ab. Sie bilden tiefe, weitere (Taf. IV, Fig. 7 b) und hochliegende (Taf. IV, Fig. 7 a), dünne und engmaschigere Netze, geben für die Fettläppchen (Taf. II, Fig. 4b), Haarbälge (Taf. III, Fig. 5 a) und Talgdrüsen (Taf. III, Fig. 5 b), gleichwie für die Schweissdrüsen (Taf. VIII, Fig. 15 d) eigene Aeste ab, liegen tiefer als die Blutgefässe (Taf. IV, Fig. 8 a), welche sie an Weite übertreffen.

Die capillären Lymphgefässe der Haut haben keine Klappen, während sich solche im subcutanen Bindegewebe nachweisen lassen.

Die Wandung der Lymphgefässe besteht aus einer bindegewebigen Membran, deren Innenfläche mit Epithel überzogen ist; sie hat demnach die gleiche Structur, wie die der capillären Blutgefässe. Die Muscularis geht ihr vollständig ab, so dass erst die mit Klappen versehenen Lymphgefässe den Charakter einer eigentlichen selbstständigen Wandung besitzen würden, da erst hier die Wandung aus dem umgebenden Gewebe herauszutreten beginnt.

Kölliker [2]) gibt an, dass schon solche Stämmchen von nur 0·1—0·16‴ im Durchmesser drei Häute besitzen können, u. z. eine längsgerichtete elastische Haut als Se-

---

[1]) Sitzungsber. der kais. Akad. 1868.

[2]) Gewebelehre. 5. Auflage. 306.

rosa, eine aus contractilen Faserzellen und elastischen Fasern bestehende Media und eine längsverlaufende bindegewebige Adventitia.

Form und Weite der Netze ist an verschiedenen Körpertheilen verschieden. Die fadenförmigen Fortsätze, welche dieselben häufig verbinden, werden nach Teichmann als Fortsätze von Zellen angesehen. Die Gefässe sind häufig beträchtlich weit und gehen unmittelbar in ein ganz kleines Gefäss über; häufig tritt auch das umgekehrte Verhältniss ein. In einem anderen Falle sind sie mehr pyramidenartig, communiciren dann bald mit der Basis, bald mit der Spitze unter einander, doch haben sie gewöhnlich Klappen; letztere bilden gewissermassen die Grenzen zwischen den Capillaren und den grösseren Gefässen.

Von einer Klappe kann man strenge genommen nur sprechen, wenn eine in die Lichtung des Gefässrohres hineinragende Duplicatur der Gefässwand vorhanden ist, während flaschenförmige oder kugelige Erweiterungen ohne Einschnürungen an den sich verjüngenden Theilen das Vorhandensein einer Klappe ausschliessen; es sind eben nur einfache Erweiterungen der Lymphbahn ohne Stauungsapparat.

Subcutanes Bindegewebe und Fett besitzen nach Teichmann keine Lymphgefässe; ebenso wenig die Schweiss- und Talgdrüsen und die Haarwurzeln.

Ich konnte die Lymphgefässe darstellen: 1. in den Papillen, 2. im oberen und unteren Theil des Cutisgewebes, 3. im Fettgewebe und im subcutanen Bindegewebe, an den Adnexis der Haut, Talg- und Haarfollikel, Schweissdrüsen.

Ihr Vorhandensein in den Papillen lässt sich sowohl an physiologischen als pathologischen Präparaten demonstriren. Für erstere eignen sich insbesondere Finger und Zehen von neugebornen Kindern. Selbstverständlich sind nur jene Präparate für diese Entscheidung von Werth, wo auch die Blutgefässschlingen zuvor mit einer andersgefärbten Masse dargestellt wurden.

Das Lymphgefäss verläuft in den Papillen entweder in Form eines einfachen Rohres (Tafel I, Fig. a'), oder was noch häufiger ist, in Form eines Bogens (Taf. I, Fig. 2), welcher bis zur Hälfte oder noch höher in die Papille hinaufreicht, jedoch nie so hoch, wie die Blutgefässschlinge.

Sappey [1]) gibt an, nicht nur centrale Lymphgefässe an den Papillen, sondern auch von diesen ausgehende Aeste injicirt zu haben, welche an der Oberfläche der Papille ein sehr feines Netz bilden.

Diese Schlingen konnten an einzelnen Stellen in einer ganzen Reihenfolge von Papillen dargestellt werden (Taf. I, Fig. 1). An pathologischen Präparaten (chron. Eczem des Scrotum) folgte die Lymphgefässschlinge der vergrösserten Papille und zeigte auch sowohl im Längen- als Breitendurchmesser eine beträchtliche Volumszunahme.

An solchen Hautstellen, an welchen im normalen Zustande der Papillarkörper wenig entwickelt ist, laufen auch die Lymphgefässe mehr horizontal, doch stets sehr oberflächlich gelegen, dicht unter den Blutgefässen, wie z. B. am normalen Scrotum.

Die Lymphgefässe in den übrigen Theilen der Cutis (Taf. 4, Fig. 7 u. 8) zeigen ein so mannigfaches Verhalten, dass ein Schema für dieselben aufzustellen unmög-

---

[1]) Traité d'anatomie descript. T. II. 2. part.

lich ist. Vor Allem ist zu bemerken, dass es ein hoch- und tiefliegendes Stratum gibt, das unter einander durch feine Communicationsgefässe in Verbindung steht.

Die von einzelnen Lymphgefässen abgehenden feineren Aeste bilden noch stellenweise Schlingen (Taf. IV, Fig. 7) und Maschen, theils auch fadenförmige Aeste. Das hochliegende Stratum steht durch stärkere Zweige mit dem tiefliegenden in Verbindung; in letzterem sind sowohl die Gefässe mächtiger, als die Maschen weiter. Hier sind insbesondere die blind endigenden Seitenäste häufiger, gleichwie die Ausbuchtungen der Gefässwand weit beträchtlicher als im oberen Stratum.

Die Unterscheidung von Schichten (Taf. III, Fig. 6) lässt sich besonders an der Haut (Taf. IV, Fig. 7, 8) des Scrotum, der grossen Labien, der Palma manus und Planta pedis deutlich darstellen. An den meisten übrigen Hautpartien ist das Verhältniss ein umgekehrtes, d. h. der obere Theil der Cutis ist reicher an Lymphgefässen als der untere. Es ziehen hier meist in schiefer Richtung sich anfangs nur wenig verästelnde Lymphgefässe nach oben, wo sie ein dichteres Maschenwerk bilden. Diese Anordnung in weiten Maschen ist auch zunächst die Ursache der Schwierigkeiten, die sich der Anfertigung von senkrechten mikroskopischen Durchschnitten entgegenstellen, wobei man häufig nur Durchschnitte der Gefässlumina ohne einen weiteren Abschnitt des Gefässes erhält. Daher werden Horizontalschnitte über die Verhältnisse der Gefässe zu den Geweben mehr Aufschluss geben, als die verticalen.

Die capillären Lymphgefässe des Fett- und subcutanen Zellgewebes (Taf. V, Fig. 9) erhält man durch den Einstich von oben selten injicirt. Ihre Darstellung ist eine weit schwierigere, da man die Injection vom sub-

cutanen Gewebe aus machen muss, was in der Regel nicht immer leicht gelingt. Ein erschwerender Umstand liegt auch darin, dass die subcutanen Lymphgefässe mit Klappen versehen sind. Doch kann man auch hier, wie die folgende Figur lehrt, durch Mühe und Geduld, ohne deren Aufwand das Studium der Lymphgefässe überhaupt nicht möglich ist, an's Ziel kommen; am geeignetsten für deren Darstellung erwiesen sich die grossen Labien von neugebornen Kindern.

Die Lymphgefässe bilden um das Fettgewebe weite Maschen (Taf. III, Fig. 5), welche die einzelnen Fettläppchen umspinnen, ohne dass es mir bisher gelungen wäre, sie zwischen die einzelnen Fettzellen verfolgen zu können. Dagegen stellen sie im subcutanen Bindegewebe (Taf. III, Fig. 5 u. 6 und Taf. I, Fig. 1) weite Gefässe dar, die bei Kaninchen und Hunden in einer noch grösseren Mächtigkeit angetroffen werden, als beim Menschen.

Um die Talgdrüsen bilden sie ein dichtes Netz, ebenso um den Haarbalg; dagegen konnte ich bisher wohl um die Schweissdrüsen in toto, nicht aber im Innern zwischen den einzelnen knäuelartig gewundenen Gängen Lymphgefässe sehen.

Beachtenswerth erscheint noch das anatomische Verhältniss, wornach entsprechend den Ausführungsgängen der Drüse jene oben angedeutete ringförmige Form (Taf. IV, Fig. 8) des Lymphgefässes besonders häufig angetroffen wird. Zuweilen begegnet man auch longitudinalen Lymphgefässen, welche parallel mit den Follikeln verlaufen. In die Follikel selbst dringen sie nie.

Was nun das Verhältniss der capillären Lymphgefässe zu den capillären Blutgefässen (Taf. III, Fig. 6 und Taf. IV, Fig. 8) anlangt, so liegen die letzteren der Oberfläche stets näher als die Lymphgefässe;

sind die Blutcapillaren grösser, so sind es auch die Lymphcapillaren. Sie laufen häufig neben einander und ihre Maschen liegen eng aneinander. Ihr Verhältniss wechselt an verschiedenen Körperpartien; so sieht man z. B. am Scrotum zahlreiche Blutcapillaren innerhalb eines Maschenraumes von Lymphgefässen, während an anderen Partien (Planta pedis) das umgekehrte Verhältniss stattfindet.

Am leichtesten lassen sich die Lymphgefässe an der Haut von Neugebornen studiren, und es eignet sich hiefür besonders das Scrotum, die grossen Labien, das Perinäum, Präputium, die Glans, die Haut über dem Malleolus internus.

Am Hand- und Fussrücken ist die Darstellung schon eine schwierigere. In der Fossa poplitea, Regio inguinalis gelingt sie zuweilen leicht. Kopfhaut und Schläfegegend gehören gleichfalls zu den leicht injicirbaren. An den hier nicht erwähnten Gegenden ist die Darstellung der Lymphgefässe sehr erschwert; doch wird der Zufall auch hier manchmal die Injection begünstigen. Während ich manchmal durch Wochen nicht im Stande war, gelungene Injectionen zu machen, gelang es mir dann wieder plötzlich, obwohl die Methode der Darstellung die gleiche war, wie in den früheren.

In dieser Aufeinanderfolge dürfte gleichzeitig die Scala für die Verbreitung der Lymphgefässe gegeben sein. Bei Erwachsenen und älteren Individuen gelingt wohl die Injection gleichfalls, aber nicht so leicht, wie bei Kindern. Ich konnte nicht finden, dass die Lymphgefässe der Haut bei Kaninchen, Kälbern, an Scrotum und Schnauze von Hunden der Injection leichter zugänglich wären, als die des Menschen.

Eine gelungene Injection ist sofort mit freiem Auge oder mit Loupenvergrösserung zu erkennen. Nur an Haut-

partien mit grossen Papillen gibt erst der feine Durchschnitt über das Gelungensein der Injection Aufschluss.

An differenten Stellen ist auch der Verlauf der Gefässe ein verschiedener, so z. B. sind die Lymphgefässe des Präputium mehr der Länge nach gestreckt und stehen durch Queräste mit einander in Verbindung, während am Scrotum sofort mit freiem Auge die netzförmige Anordnung zu erkennen ist. Ein eigenthümliches Verhalten zeigen die Gefässe der Glans penis.

Schon Belajeff [1]) gibt an, dass die Lymphgefässe an der Glans penis reichlicher als an den übrigen Theilen des Penis vorkommen, während die Lymphcapillaren des Präputium dagegen weiter als die der Glans sind.

Die oberflächlichen sind eng und bilden auch nur enge Maschen; die tieferen sind dagegen mit vielen sackförmigen Ausbuchtungen versehen.

An Querschnitten der Glans penis des Menschen mit injicirter Lymphbahn erscheinen die derselben angehörigen Gefässe scharfzackig begrenzt (Fig. 11, 12, 14), ohne dass man die Verbindung einer Zackenspitze mit dem Fortsatze eines Bindegewebskörperchens constatiren könnte. Diese Zacken lassen eine zweifache Deutung zu: entweder dass sie den Beginn von nicht injicirten Nebenzweigen abgeben (was kaum wahrscheinlich ist), oder dass sie durch die hochelastische Contraction des Corium der Eichel und die Wirkung des Alkohols als Erhärtungsmittels erzeugt seien. Da jedoch Alkohol als Erhärtungsmittel bei anderen Hautpartien keine solche Wirkung zeigt, so dürften wohl die zackigen Erweiterungen der Lymphgefässe an der Glans in der Textur begründet sein.

---

[1]) Journal de l'anatomie. 1865. p. 465.

Ein ganz eigenthümliches Verhalten besitzen die glattwarzigen Hauterhebungen an der Glans penis des Hundes. Es zeigen sich nämlich in denselben solitäre Follikel eingelagert, welche, näher betrachtet, aus einem Balkengewebe bestehen, in dessen Räumen zahlreiche Lymphzellen eingelagert sind und dessen Peripherie von einem dichten Lymphgefässnetze umsponnen ist (Taf. VI, Fig. 12).

Von Interesse musste es auch sein, das Verhalten der Lymphgefässe bei verschiedenen Hautkrankheiten zu studiren.

Eine Vergrösserung der Schlingen bei Elephantiasis Arabum, wie sie Teichmann beschreibt, eine Verdichtung der Wand bei syphilitischer Sklerose (Biesiadecki) ist auch Alles, was hierüber bekannt ist (Taf. VI, Fig. 12).

Die Krankheiten, bei welchen ich das Verhalten der Lymphgefässe untersucht, sind: chronisches und acutes Eczem, Variola, Hunter'sche Induration des Präputium, Narbengewebe nach Exstirpation von Sarkomen, Psoriasis palmaris und plantaris.

Was das chronische Eczem anlangt, so hatte ich einen exquisiten Fall am Scrotum, bei welchem die Papillen beträchtlich an Grösse und dem entsprechend auch die Lymphgefässschlingen an Grösse und Umfang zugenommen hatten (Taf. VIII, Fig. 16). Auch die Lymphgefässe in dem veränderten Cutisgewebe sind mächtig entwickelt, besonders in ihrem Dickendurchmesser ampullenförmig erweitert, viele Windungen bildend; an ihrer Wand waren nirgends, wie ich dies an der Adventitia der Blutgefässe beschrieben habe [1]), Zellenwucherungen, wiewohl das Cutisgewebe beträchtlich mit Zellen infiltrirt war.

---

[1]) Lehrbuch der Hautkrankheiten. 1. Auflage. pag. 166.

Drei Fälle von Eczema acutum seroti spontaneum und zwei, welche 24 Stunden vor dem Tode durch Ueberschläge mit Tinctura arnicae an der einen Seite des Scrotum erzeugt und mir durch die Güte des Herrn Professor Dittel übermittelt wurden, sind von der gesunden Umgebung aus injicirt worden, und konnte ich nur constatiren, dass die gesunde Haut leichter zu injiciren war, als die kranke.

Oeffnungen an den Wandungen der Lymphgefässe, oder beträchtliche Erweiterungen derselben konnte ich in keinem der Fälle beobachten.

Die oberflächlichen Lymphgefässe unter der Variolapustel gehen zu Grunde, während die tiefer liegenden unverändert bleiben.

Sehr interessant gestaltete sich das Studium der Lymphgefässe bei der Hunter'schen Induration (Taf. VIII, Fig. 15), indem mitten in dem diese Krankheit charakterisirenden Granulationsgewebe, in welchem das normale Cutisgewebe zum Theile schon zu Grunde gegangen war, die Lymphgefässe als dicke mächtige Verzweigungen sowohl in die vergrösserten Papillen hinauf, als nach abwärts, bis zu den Schweissdrüsen hinabragten.

Das Narbengewebe wurde gleichfalls von der gesunden Umgebung aus injicirt, und während in letzterem die Gefässe enge Netze darstellten, verliefen sie im Narbengewebe als mehr parallellaufende weitere Stränge doch waren dieselben sehr rareficirt.

Das Ergebniss meiner Untersuchungen lässt sich im Folgenden zusammenfassen:

1. Die Lymphgefässe der Haut stellen ein geschlossenes Röhrensystem dar mit selbstständiger Wandung, deren Innenfläche mit Platten-

epithel versehen ist. Diese Wandungen sind nirgends durch Stomata unterbrochen. Es existirt demnach keine Communication mit sogenannten Saftkanälen oder mit anderen Interstitien des Cutisgewebes. Auch können nirgends zwischen dem Epithel Lücken beobachtet werden, selbst nicht bei solchen krankhaften Vorgängen, die eine Erweiterung des Gefässes zur Folge haben.

2. Das Verhalten der capillären Blut- zu den capillären Lymphgefässen ist nur insoferne ein constantes, dass erstere stets der Oberfläche viel näher liegen, als letztere. Tiefer im Gewebe kreuzen sich die Aeste sammt dem aus ihnen hervorgehenden Maschenwerke nach den verschiedensten Richtungen.

Nirgends jedoch konnte man innerhalb eines Lymphgefässröhrchens ein zweites Gefäss wahrnehmen, so dass von einer Invagination nicht die Rede sein kann.

3. Die Lymphgefässe bilden im Cutisgewebe zwei verschieden dichte Netze, deren tieferes weiter als das oberflächliche ist; ihre Wand ist sehr erweiterungsfähig.

Die oberflächlichen Gefässe sind im Allgemeinen dünner, die tieferen dicker, und ebenso wie erstere allem Anscheine nach klappenlos; erst an den subcutanen Lymphgefässen kann man deutliche Klappen erkennen.

Die grösseren Lymphgefässe besitzen viele blind endigende Ausläufer von verschiedener Weite. Die Lymphgefässe dringen in die Papillen

der Haut theils als einfache Röhrchen, theils als Schlingen ein.

4. Die Adnexa der Haut, Haare und Haarbalgfollikel, Schweissdrüsen besitzen an ihrer Peripherie ihre eigenen Lymphgefässcapillaren; ein Eindringen von Lymphgefässcapillaren in die Follikel selbst konnte nicht beobachtet werden. Auch die Fettläppchen sind bogenförmig von Lymphgefässen umgeben. Im subcutanen Bindegewebe sind die Lymphgefässe mächtig entwickelt.

5. An verschiedenen Hautstellen ist die Zahl der Lymphgefässe eine verschiedene; die meisten kommen am Scrotum, an den grossen Labien, den Handflächen und Fusssohlen vor.

6. An pathologisch veränderten Hautstücken kann bisweilen eine Erweiterung der Lymphgefässe constatirt werden.

Bei ulcerösen Processen gehen auch die Lymphgefässe verloren, doch regeneriren sie sich wieder; sie finden sich, wiewohl rareficirt, im Narbengewebe vor. Wucherungen an ihren Wandungen konnte ich bisher nicht beobachten.

C. Ueberreuter'sche Buchdruckerei (M. Salzer).

Tafel I.

Fig. 1. Durchschnitt der Haut der Finger eines Neugeborenen: *a)* Lymphgefässschlingen, *b)* Blutgefässschlingen der Papillen, *c)* Talgdrüse sammt Blut- und Lymphgefässgeflechten, *d)* Lymphgefässnetze der Cutis. (Hartnack 4.)

Fig. 2. Durchschnitt der Papillarschicht der Finger: *a)* Blut-, *b)* Lymphgefässe. (Hartnack 9.)

Fig 1

Fig 2

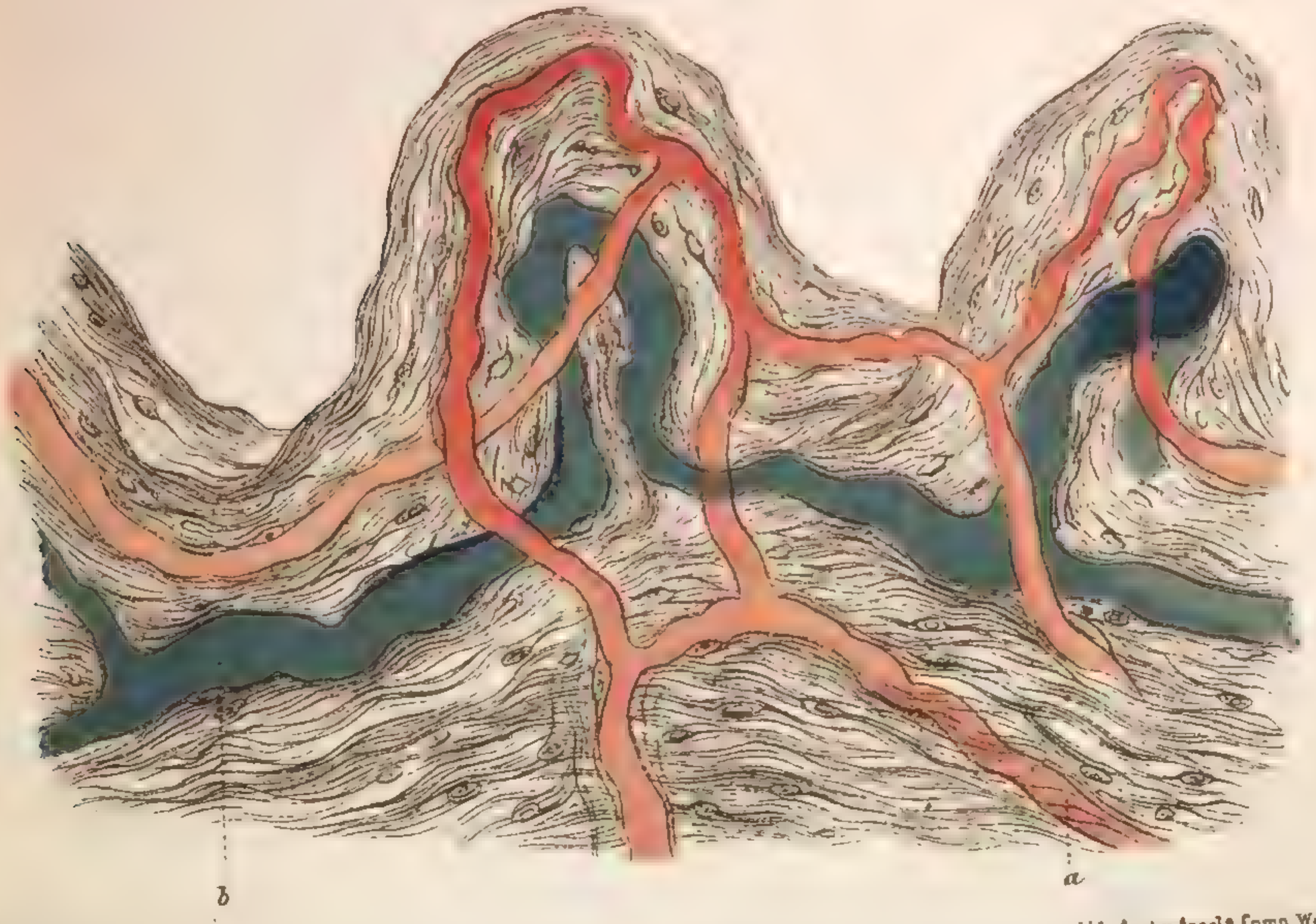

Gez u. lith v Dr. Jul u. C. Heitzmann.

Lith Anst v Appel & Comp. Wien

Verlag v. W. Braumüller.

Tafel II.

Fig. 3. Lymphgefässschlinge der Papillen der Zehen eines Neugebornen. (Hartnack 4.)

Fig. 4. Durchschnitt der Haut der Palma manus eines Neugebornen: *a)* mit den Blut- und Lymphgefässschlingen in den Papillen, *b)* mit Lymphgefässen um das Fettgewebe. (Hartnack 4.)

Fig 3

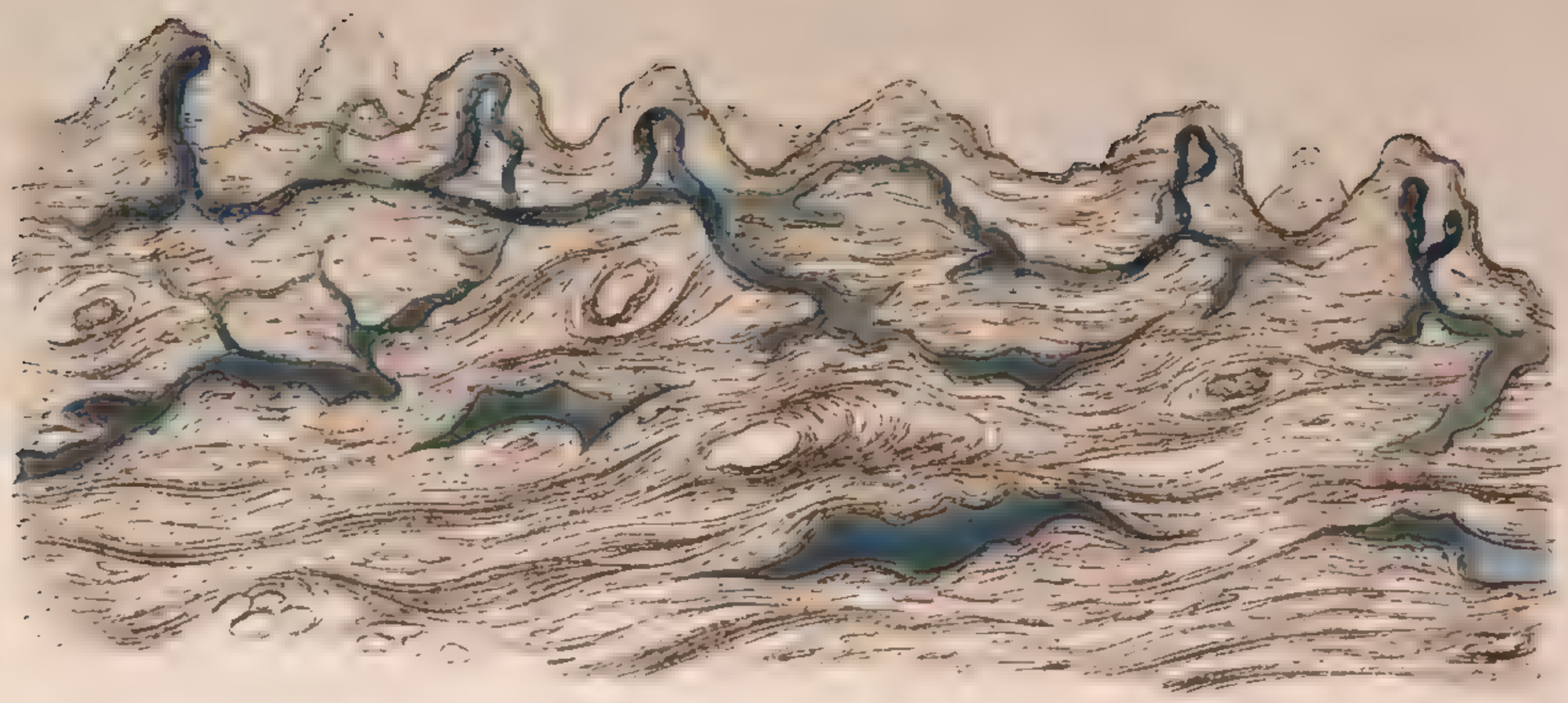

Fig. 4.

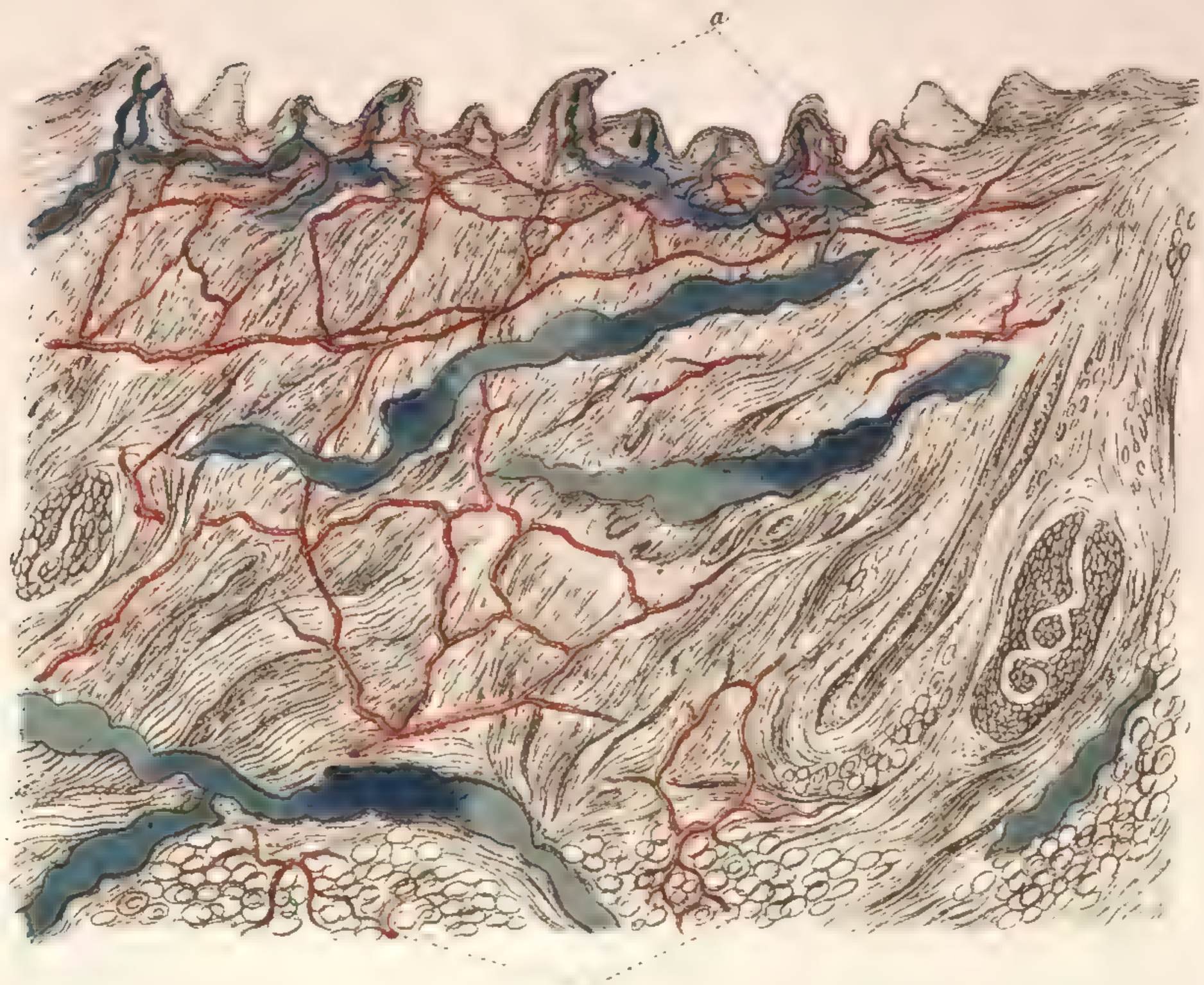

Lith Anst v Appel & Comp Wien

Verlag v W Braumüller

Lez u Fith v Dr Jul u C Hertzmann.

Tafel III.

Fig. 5. Schiefschnitt der Haut des Labii majoris eines Kindes: *a)* Lymphgefässe um den Haarbalg, *b)* Lymphgefässe um die Talgdrüse, *c)* Lymphgefässe um das Fettgewebe. (Hartnack 7.)

Fig. 6. Horizontale Ansicht der Blut- und Lymphgefässe des Scrotum Erwachsener. Die Blutgefässe sind mit rother, die Lymphgefässe mit blauer Masse injicirt. (Hartnack 4.)

Fig 5

Fig 6



Gez u. lith v Dr Jul u C. Hertzmann.

Lith Anst v Appel & Comp. Wien

Verlag v W. Braumüller.

Tafel IV.

Fig. 7. Horizontale Ansicht der *a)* hoch- und *b)* tiefliegenden Lymphgefässcapillaren der Fusssohle Neugeborner. (Hartnack 4.)

Fig. 8. Horizontale Ansicht der Blut- und Lymphgefässe der Planta pedis eines Neugebornen mit den hochliegenden Blut- und den tiefliegenden Lymphgefässen, welche die Ausführungsgänge der Schweissdrüsen ringförmig umspinnen. (Hartnack 4.)

Fig. 7.

Fig. 8.

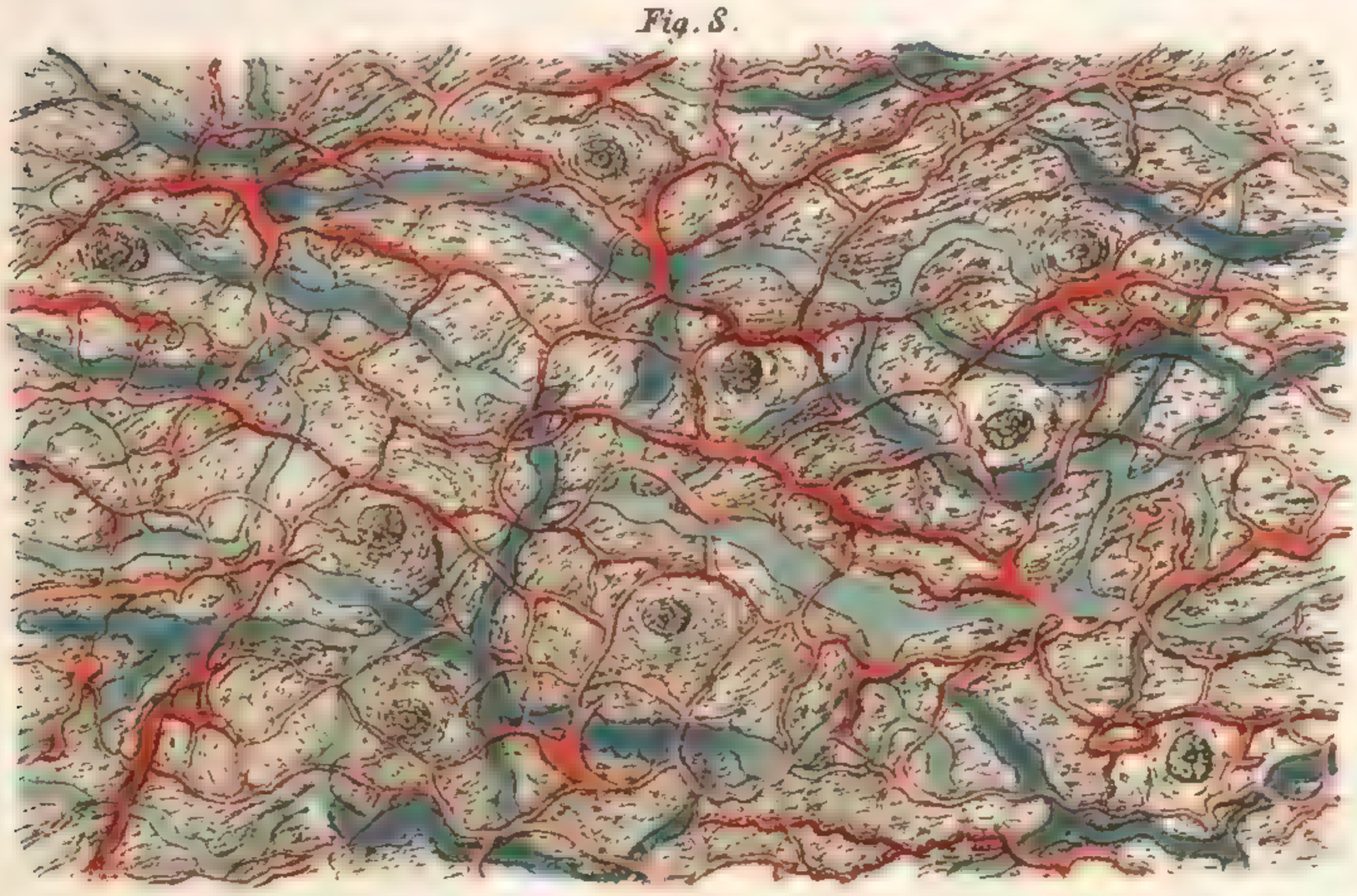

Gez u Lith v Dr Jul u C Mertzmann.

Lith Anst v Appel & Comp. Wien

Verlag v W. Braumüller.

Tafel V.

Fig. 9. Lymphgefässnetz des subcutanen Bindegewebes, *a) b)* buckelförmig erweiterte Lymphgefässe. (Hartnack 4.)

Fig. 10. Durchschnitt der Glans hominis (Hartnack Ocul. 2, Object 4) mit den hier blaugefärbten Lymphgefässen: *a)* Längen- und Schiefschnitt von Talgdrüsen, *b)* bandartige Züge von elastischen Fasern.

Fig 9

Fig. 10

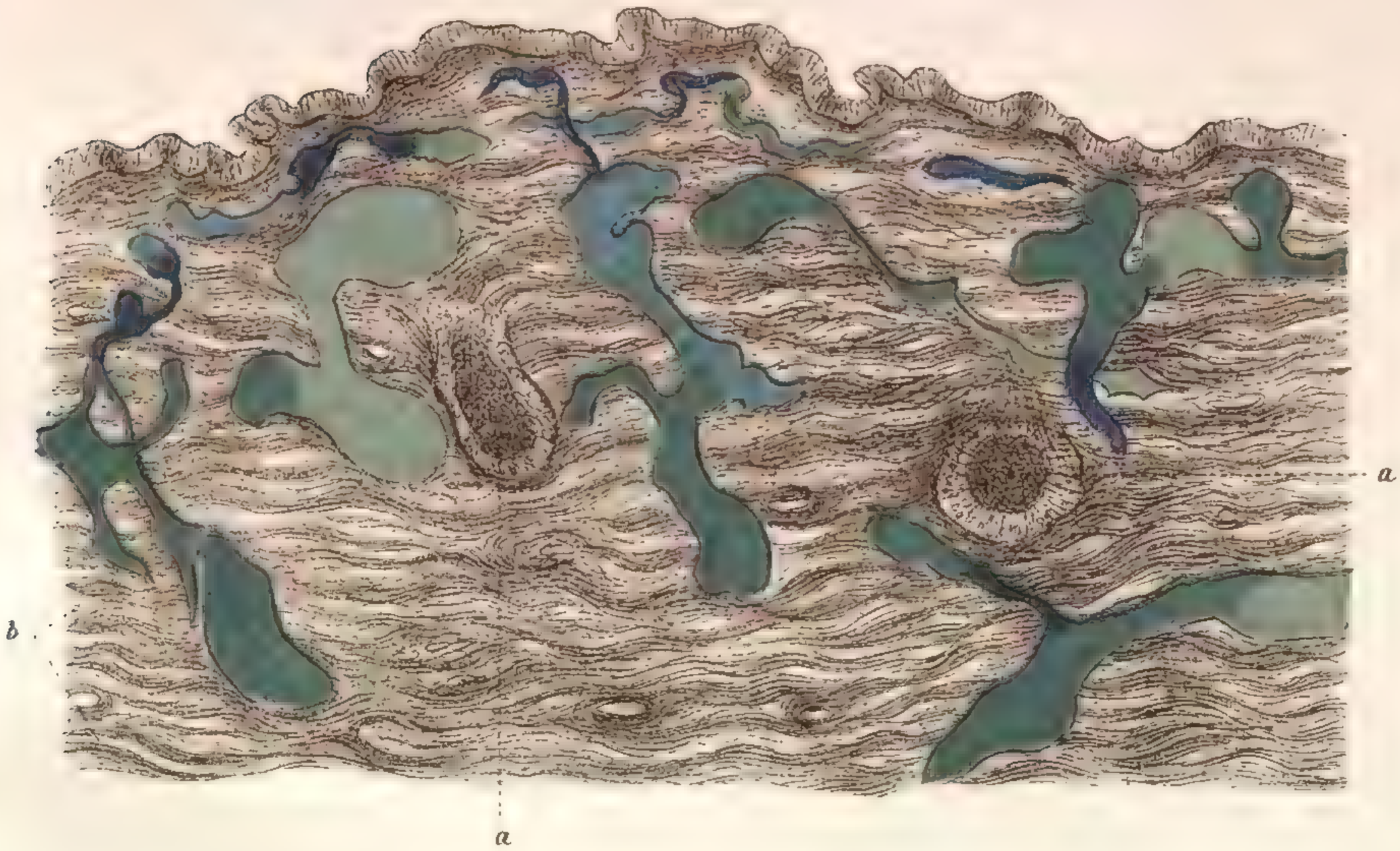

Gez u. lith v Dr Jul u C. Hertzmann.

Verlag v W. Braumüller.

Lith Anst v Appel & Comp. Wien

Tafel VI.

Fig. 11. Längenschnitt der Glans penis: *a)* Lymphgefässe, *b)* zackige Ausläufer derselben. (Hartnack 7.)

Fig. 12. Längenschnitt der Glans penis des Hundes: *a)* oberflächliche Lymphdrüse im Cutisgewebe, *b)* der diese umspinnende Kranz von Lymphgefässen, *c)* aufgeschlitzte Lymphgefässe, an deren Wandung Kerne sichtbar sind, *d)* tiefer liegende Lymphdrüsen, *e)* Arterie. (Hartnack 4.)

Fig. 11.

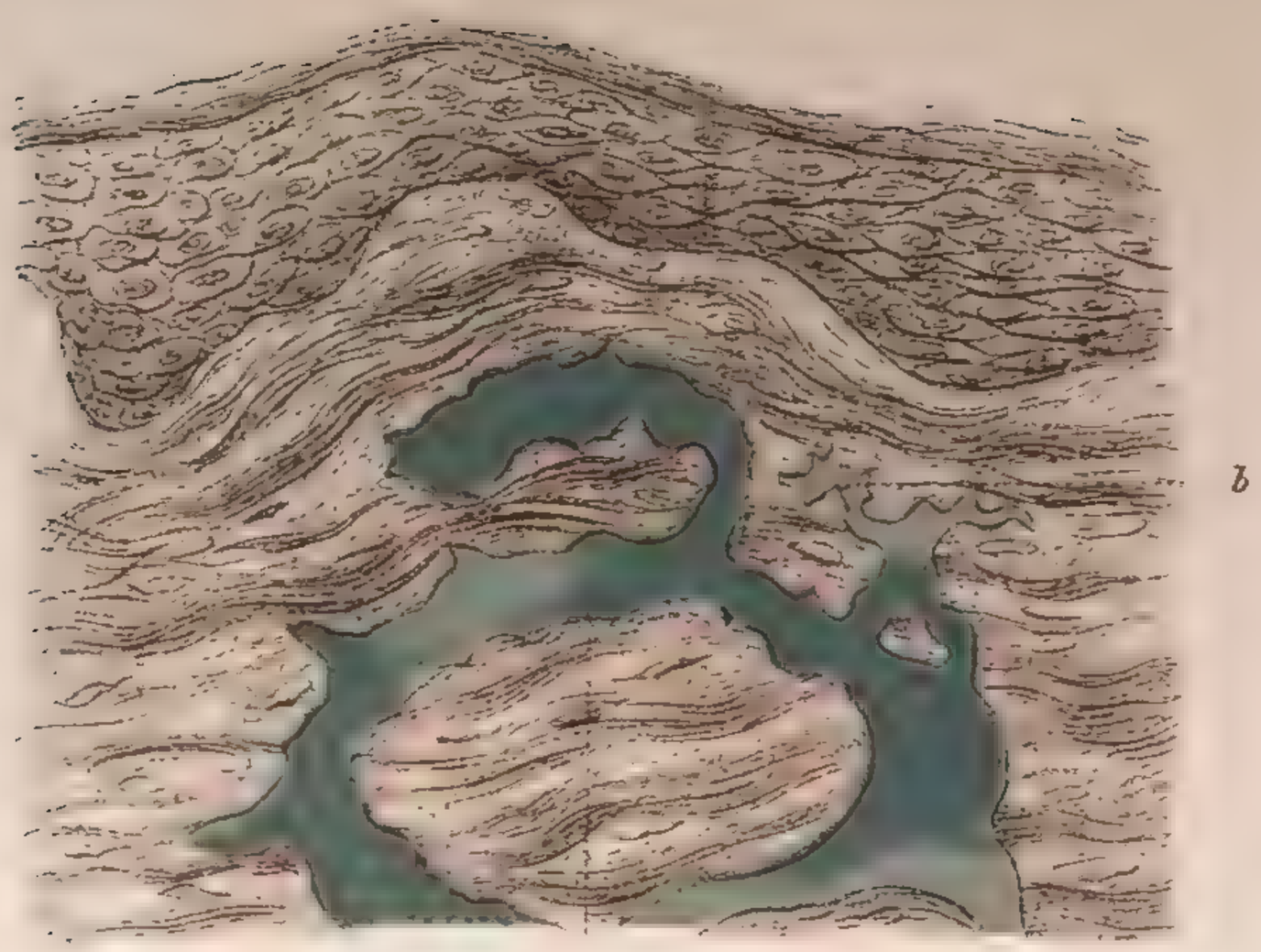

Fig. 12.

Gez u lith v Dr Jul u C Fleitzmann.

Verlag v W. Braumüller

Lith Anst v Appel & Comp. Wien

Tafel VII.

Fig. 13. Horizontaler Schnitt der Glans hominis: *a)* Papillarschicht, *b)* hochliegende, *c)* tiefliegende Lymphgefässe.

Fig. 14. Durchschnitt der Glans hominis: *a)* Lymphraum, *b)* aus elastischen Fasern bestehende Adventitia desselben, *c)* Lymphgefässe mit zackenförmigen Fortsätzen von dessen Wandungen ausgehend, *d)* Netze von elastischen Fasern.

Fig 13

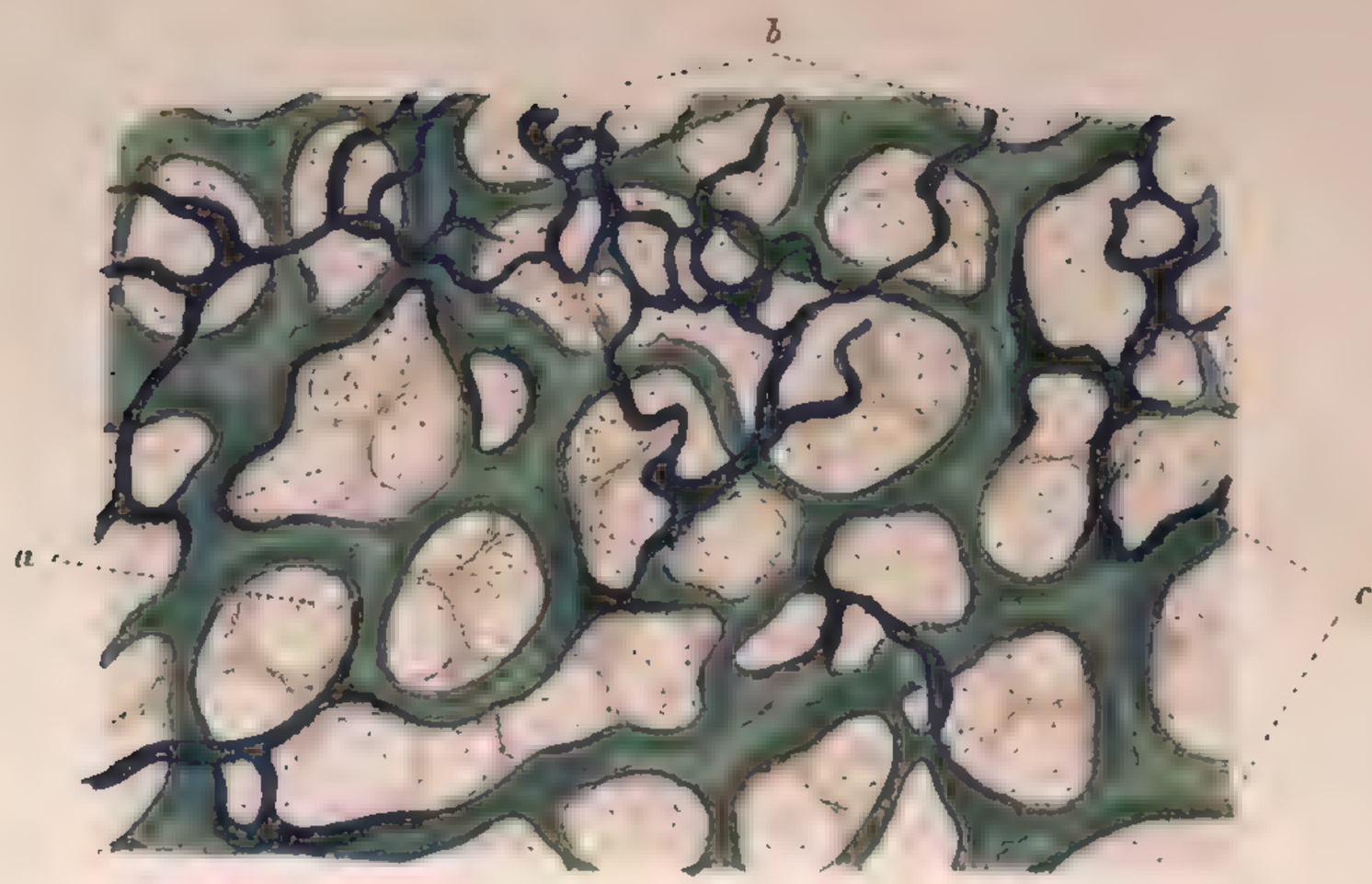

Fig 14

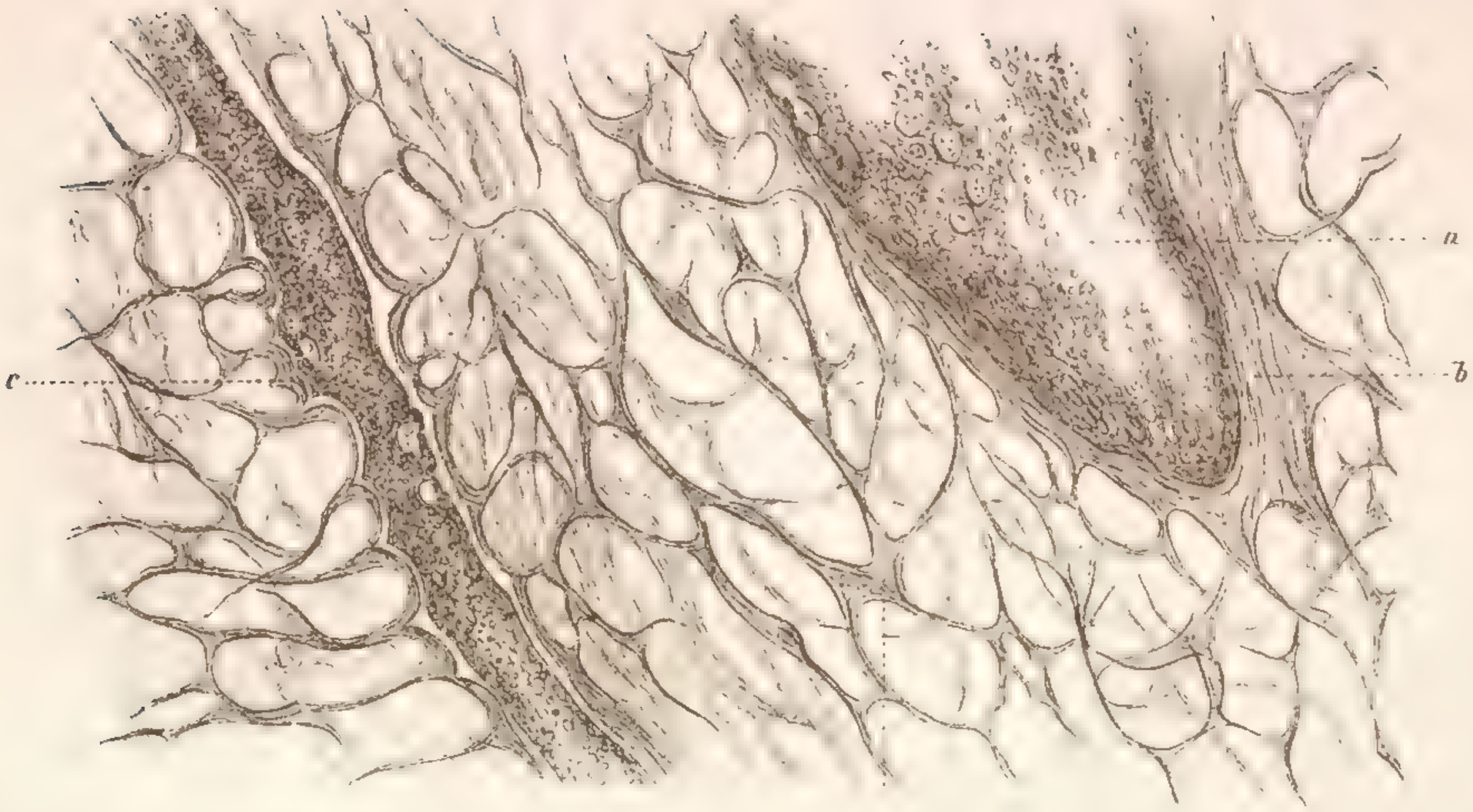

Gez u lith v Dr Jul u C Retzmann.

Verlag v. W. Braumüller

Lith Anst v Appel & Comp. Wien

Tafel VIII.

Fig. 15. Längenschnitt eines durch Hunter'sche Induration verdickten Präputium: *a)* vergrösserte Papillen, *b)* Zelleninfiltration, *c)* Lymphgefässkranz um die Talgdrüse, *d)* ein solcher um die Schweissdrüse, *e)* Fettgewebe.

Fig. 16. Eczema scroti chronicum: *a)* vergrösserte Papillen, *b)* Zelleninfiltration wie im Cutisgewebe, *c)* glatte Muskelfasern, *d)* verlängerte und erweiterte Lymphgefässschlingen, *e)* Lymphgefässnetze. (Hartnack 4).

Fig. 15.

Fig. 16

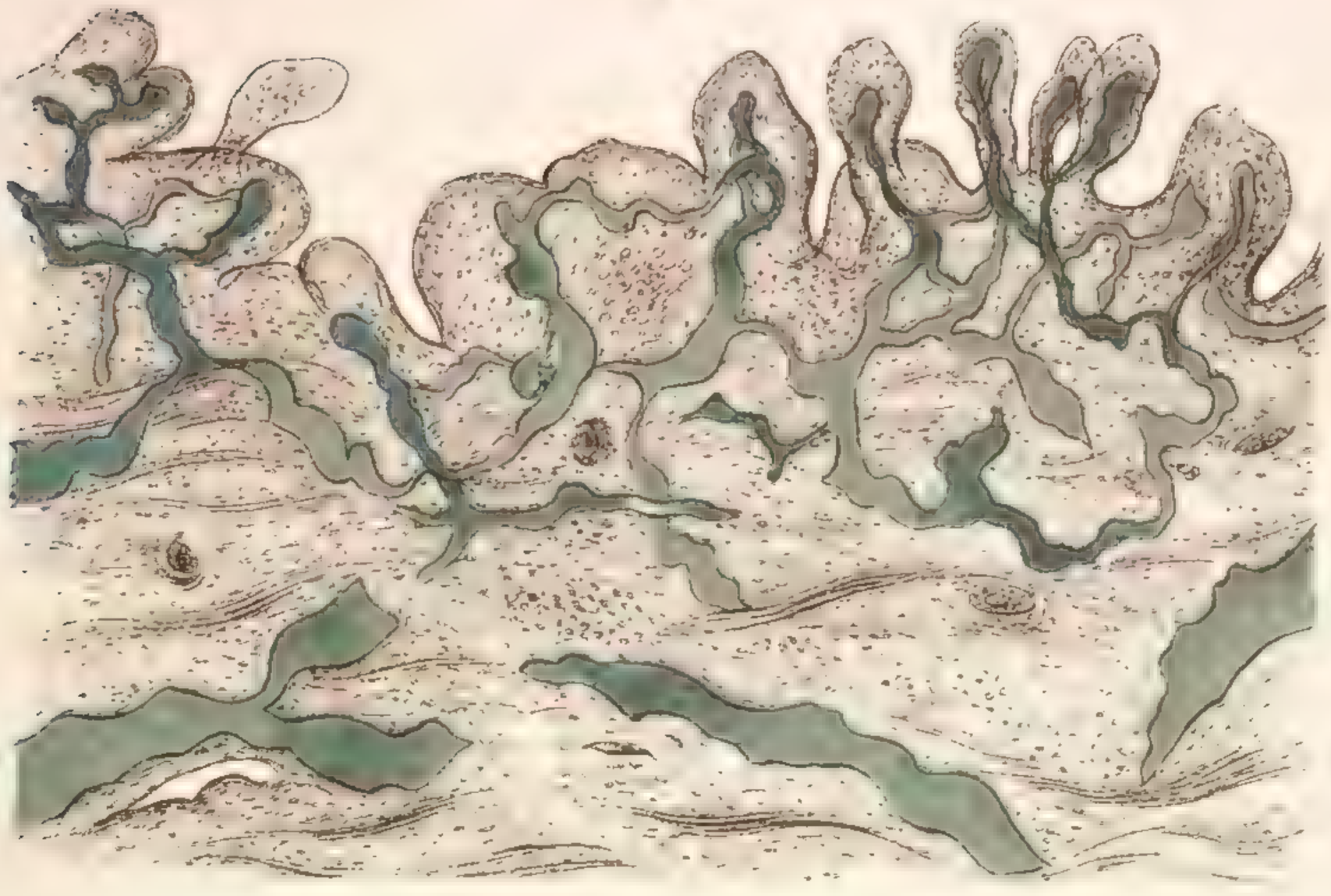

Gez u. lith v Dr Jul u C Heitzmann.

Verlag v W. Braumüller.

Lith Anst v Appel & Comp. Wien

BSB Bayerische StaatsBibliothek
MDZ Münchener DigitalisierungsZentrum Digitale Bibliothek

Neumann, Isidor,

Zur Kenntniss der Lymphgefässe der Haut des Menschen und der Säugethiere
Mit 8 chromolithogr. Tafeln

Wien 1873

Anat. 314 s
urn:nbn:de:bvb:12-bsb11156742-1